





















Curodont™ Repair Une application pour les dentistes

Avant la consultation pour un traitement par Curodont™ Repair

- 1 Identification et diagnostic de lésions carieuses précoces non cavitaires de l'émail. (Tableau 1)
- 2 Démonstration et explication des résultats aux patients.
- 3 Conseil au patient et démonstration de la progression possible des caries (tableaux, brochures, vidéos).
- 4 Obtenir le consentement du patient et gérer ses attentes.
- 5 Demander aux patients d'effectuer les mesures d'hygiène bucco-dentaire de routine avant la consultation.

Tableau 1 : Indications d'utilisation de Curodont™ Repair, selon les systèmes de classification des caries les plus répandus

Système de classification des caries ADA ¹	DENT SAINE	LÉSION INITIALE			LÉSION MODÉRÉE		LÉSION SÉVÈRE	
Présentation clinique	Aucune lésion cliniquement détectable. Le tissu dentaire dur semble normal en termes de couleur, de translucidité et de brillance, sans changement au niveau de la surface.	Lésion cliniquement détectable la plus précoce compatible avec une légère déminéralisation, la dent est non cavitaire à l'inspection visuelle. La lésion est limitée à l'émail ou à une faible profondeur dans la dentine. Les formes légères et précoces peuvent n'être visibles qu'après séchage. Lorsqu'elles sont établies, les lésions peuvent apparaître blanches ou brunes, avec une perte de brillance de l'émail.			Présence de cavité superficielle évidente et établie de l'émail avec des signes de déminéralisation modérée de la dentine.		L'émail est complètement cavitaire et l'exposition de la dentine, qui présente une déminéralisation sévère, est évidente et établie.	
Système international de détection et d'évaluation des caries (ICDAS) II ²	Score 0	Score 1	Score 2	Score 3 ³	Score 4	Score 5	Score 6	
Aspect des surfaces occlusales (fosses et fissures)								
Aspect des surfaces lisses, y compris la surface cervicale et radiculaire								
Aspect radiographique des surfaces proximales								
Avec la notation radiographique de l'ICCMS ⁵	0	RA 1	RA 2	RA 3	RB 4	RC 5		
E0-E2, D1-D3 Système de notation ⁶	E0	E1	E2	D1 ⁴	D2	D3		
Classification Marthaler/OMS ⁷	D0	D1	D2	D3	D4	D4		

Portée du traitement par
Curodont™ Repair

¹Young DA, Nový BB, Zeller GG, Hale R, Hart TC, Truelove EL; American Dental Association Council on Scientific Affairs; American Dental Association Council on Scientific Affairs. The American Dental Association Caries Classification System for clinical practice: a report of the American Dental Association Council on Scientific Affairs. J Am Dent Assoc. 2015 Feb;146(2):79-88.

²<https://iccms-web.com/uploads/asset/592848be5d87564970232.pdf>. Accessed 01/02/2022

³Occlusal and smooth surface microcavities (ICDAS score 3) may be treated to arrest caries progression, but 'filling' of the microcavity is not possible.

⁴D1 proximal lesions can be treated with Curodont Repair only if not cavitated.

⁵<https://www.iccms-web.com/uploads/asset/592845dad7ac8756944059.pdf>. Accessed 01/02/2022

⁶Anusavice K. Present and future approaches for the control of caries. J Dent Educ. 2005;69(5):538-85

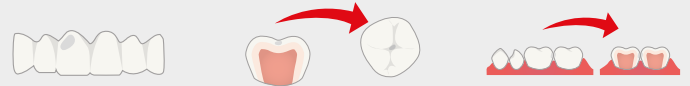⁷Marthaler TM: A standardized system of recording dental conditions. Helv Odontol Acta 1966;10:1-18.

Lors de la consultation pour l'application de Curodont™ Repair

- 6 Effectuer une prophylaxie orale, en particulier dans la zone à traiter afin d'éliminer le tartre, la plaque et la materia alba.
- 7 Utiliser des écarteurs de joues et des rouleaux de coton sur les côtés vestibulaire et lingual adjacents à la zone d'intérêt. Le recours à une digue dentaire est facultatif.
- 8 Tremper une boulette de coton, maintenue avec des pinces, dans de l'hypochlorite de sodium à 2-3 %.
- 9 Utiliser la boulette de coton saturée pendant 20 secondes pour nettoyer la zone d'intérêt et éliminer la pellicule organique. (Figure 2)
- 10 Rincer avec de l'eau.
- 11 Appliquer de l'acide orthophosphorique à 35-37 % sur la zone d'intérêt pendant 20 secondes, puis rincer. Il est possible d'utiliser un fil dentaire non paraffiné pour le répartir dans les interstices. (Figure 3)
- 12 Sécher la dent en tapotant pour que la zone à traiter soit semi-sèche. Il n'est pas recommandé de procéder à un séchage agressif à trois voies.
- 13 Prendre un embout applicateur CURODONT™ REPAIR et enfoncer l'éponge dans le matériau. Retirer l'éponge et la presser contre la lésion. Pour des lésions occlusales, il suffit de presser l'éponge pour répartir le matériau dans la lésion ; il est inutile de l'étaler sur la dent. Utiliser un applicateur par lésion.
*Si les lésions sont interproximales, elles peuvent être présentes sur la surface distale de la dent mésiale et sur la surface mésiale de la dent distale. Dans ce cas, un seul applicateur peut être utilisé pour deux lésions. (Figure 4)
- 14 Attendre 5 minutes. Ne pas rincer et ne pas demander au patient de cracher.
- 15 Congédier le patient en lui donnant des consignes de routine et insister sur la nécessité de conserver une bonne hygiène bucco-dentaire.

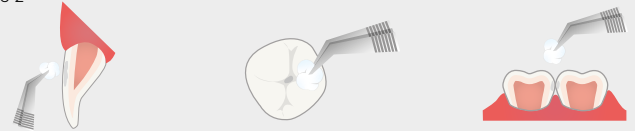
Caries vestibulaires/linguales Caries occlusales Caries interproximales

Figure 1



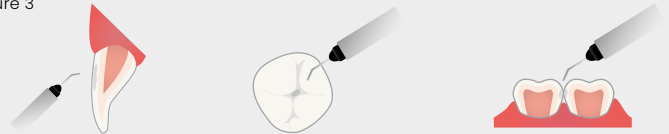
- B: Lésion précairieuse de l'émail sur la surface labiale de l'incisive centrale.
O: Lésion précairieuse de l'émail sur la surface occlusale d'une première molaire mandibulaire.
I: Lésion précairieuse de l'émail sur les surfaces proximales d'une première et d'une deuxième molaire mandibulaire.

Figure 2



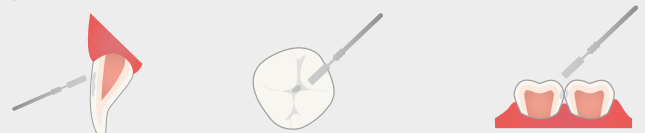Appliquer 2-3 % d'hypochlorite de sodium pendant 20 secondes pour éliminer la pellicule organique.
Rincer avec de l'eau.

Figure 3



Appliquer de l'acide orthophosphorique à 35-37 % pendant 20 secondes.

Figure 4



Appliquer CURODONT™ REPAIR avec l'embout applicateur, puis attendre 5 minutes.

Après la consultation

- 16 Rappeler le patient après 6 mois pour évaluer la reminéralisation par radiographie.
- 17 Renforcer l'importance du maintien d'une bonne hygiène bucco-dentaire comme mesure préventive.

